LOCALISATION EXCEPTIONNELLE DU KYSTE HYDATIQUE : L'HYDATIDOSE PRIMITIVE DU MESENTERE. l'hydatidose primitive du mésentère.

Exceptional location of hydatid cyst: primary hydatid disease of the mesentery

Najih M[a], Abdellaoui M[b], Attoulou G[a], Yakka M[a], Ehirchiou A[a], Darbi[b],T.Tajddine[a], AlKandry S[a]

[a]: Service de chirurgie viscérale II. Hôpital d'instruction Mohamed V. Rabat. Maroc ; [b] : Service de radiologie. Hôpital d'instruction Mohamed V. Rabat. Maroc

Auteur correspondant: NAJIH MOHAMMED E-mail: najih_m@yahoo.fr Adresse: Amal 6 no 17 hay Elfath. CYM Rabat. Maroc Téléphone : +212666171411

RESUME

Le kyste hydatique du mésentère est une localisation rare de la maladie hydatique, le plus souvent elle est secondaire à un kyste hydatique du foie. Sa forme primitive reste exceptionnelle et serait due à une dissémination hématogène par voie artérielle. Nous rapportons un cas de kyste hydatique primitif du mésentère chez un patient de 4 3 ans. Le diagnostic a été établi par l'échographie et la tomodensitométrie avec une sérologie hydatique positive. Le but de ce travail est de rappelé, à travers cette observation et une revue de la littérature, les aspects cliniques et la conduite thérapeutique de cette maladie. **Mots clefs:** Hydatidose du mésentère; Kyste hydatique

ABSTRACT

The hydatid cyst of the mesentery is a rare localization of hydatid disease; most often it is secondary to a hydatid cyst of the liver. His primitive form remains exceptional and would be had to a spread hématogène by arterial way. We report a case of primary hydatid cyst of the mesentery in a patient of 43 years. The diagnosis was established by ultrasonography and computed tomography with positive hydatid serology. The aim of this work is reminded, through this observation and a literature review, clinical aspects and therapeutic management of this disease. **Key words:** Hydatid disease of the mesentery; hydatid cyst

INTRODUCTION

L'hydatidose est une affection parasitaire fréquente du bassin méditerranée. Sa localisation est variable, le plus souvent pulmonaire et hépatique, mais n'importe quel organe peut être touché y compris le mésentère [1]. Son diagnostic positif repose généralement sur les données de l'imagerie et la sérologie hydatique. Nous rapportons une forme spectaculaire d'hydatidose primitive du mésentère précisons la place de la chirurgie dans la prise en charge thérapeutique de la maladie.

OBSERVATION

Il s'agit d'un homme âgé de 43 ans qui consultait pour des douleurs abdominales évoluant depuis 10 mois associées à des épisodes de vomissement avec apparition d'une voussure para ombilicale augmentant progressivement de volume. L'examen abdominal objectivait la présence d'une masse para-ombilicale droite, ferme, mal limitée, mobile par rapport au plan superficiel et profond. Le bilan biologique était sans anomalie en dehors d'une légère hyper-éosinophilie à 540 /mm ^{3}, l'échographie abdominale objectivait la présence d'une masse hétérogène avec des connes d'ombre et une paroi hypo échogène (image en pseudo rein) intra péritonéale mesurant environ 9 cm de grand axe (figure 1). La tomodensitométrie abdominale montrait la présence d'une formation kystique oblongue à grand axe vertical mesurant 12 cm de hauteur sur 7 cm de largeur, à paroi régulière, calcifiée par endroit de contenu hétérogène ; cette formation est de siège intra péritonéal et semble contracter un rapport intime avec D3. Absence de rehaussement après injection de produit de contraste (figure 2). La sérologie hydatique par la technique Elisa était positive. La radiographie pulmonaire était normale.

L'exploration chirurgicale (figure 3 et 4) révélait la présence d'un kyste du mésentère dont l'ouverture a confirmé la nature hydatique par l'existence d'une membrane proligère associée à de multiples vésicules filles. Après toilette du kyste par une solution scolicide (eau oxygénée), a été réalisée une kystectomie subtotale. Le caractère primitif a été posé sur l'absence d'autre localisation notamment hépatique ou pulmonaire. Les suites postopératoires ont été simples et le patient est sorti à j+4. Il n'a pas été noté de récidive après un recul de 34 mois.

DISCUSSION

La maladie hydatique est encore endémique dans plusieurs régions du monde (Maghreb, Europe du Sud). Elle est causée par la forme larvaire d'un parasite : *Echinococcus granulosus* et touche essentiellement le foie et le poumon [1]. Bien que le kyste hydatique peut se développer dans pratiquement n'importe quel site anatomique sa localisation au niveau du mésentère est rare [2]. Elle est en générale secondaire à la fissuration d'un kyste hydatique hépatique ou splénique, à la contamination péritonéale pendant la résection chirurgicale d'un kyste

hydatique, à une ponction ou un traumatisme [1].sa localisation primitive au niveau du mésentère est inhabituelle et reste exceptionnelle[3].
La physiologie de cette forme est mal connue.les hypothèses sont que l'embryon hexacanthe passe dans la circulation portale en traversant la barrière hépatocytaire ou traverse la paroi digestive pour arriver aux lymphatiques péritonéaux [4].
Il n'y a aucun symptôme spécifique de l'hydatidose mésentérique, et la maladie demeure habituellement asymptomatique pendant des années. Les manifestations cliniques sont dues à un effet de masse de l'élargissement du kyste abdominal [5]. Elle peut poser un problème de diagnostic différentiel avec un kyste de l'ouraque ou une duplication digestive [6] ; le kyste hydatique type IV d'aspect hétérogène peut faire évoquer une lésion tumorale. Il n'y a aucun examen sérologique ou immunologique pathognomonique de la maladie hydatique. Actuellement, l'échographie et la tomodensitométrie sont réalisées dans le cadre du diagnostic positif et topographique de la maladie hydatique avec une spécificité et une sensibilité élevées. Ces 2 examens montrent l'aspect typique d'un kyste hydatique qui peut être uni- ou multi-vésiculaire [3,7].les complications du kyste hydatique mésentérique sont la péritonite hydatique par rupture du kyste responsable d'un choc anaphylactique, la surinfection du kyste et la compression des organes de voisinage parfois responsable d'un syndrome occlusif [2]. La chirurgie est le traitement de choix du kyste hydatique du mésentère. La kystectomie totale est le procédé idéal, mais la kystectomie partielle ou subtotale peut être réalisée pour éviter de blesser les organes de voisinage. Les agents scolocides les plus utilisés sont le NaCl ou l'eau oxygénée. L'exploration doit rechercher d'autres localisations hydatiques qui seront traitées en même temps. Le mébendazole ou l'albendazole sont utilisés en traitement adjuvant de la chirurgie pour minimiser les récidives [1,8].

CONCLUSION

L'hydatidose est très fréquente dans les pays du Maghreb. La localisation mésentérique primitive est très rare elle est retenue devant l'absence d'antécédent ou d'autre localisation hydatique. La chirurgie est le traitement de choix. Mais la prévention est le meilleur moyen pour diminuer l'incidence de cette pathologie.

REFERENCES

[1] Tajdine MT, Daali M. Kyste hydatique pelvien isolé : à propos de 1 cas pédiatrique. Arch Pediatr 2007 Nov;14(11):1367-8.
[2] Astarcioglu H, Koçdor MA, Topalak O, Terzi C, Sökmen S, Ozer E. Isolated mesosigmoidal hydatid cyst as an unusual cause of colonic obstruction: report of a case. Surg Today 2001;31(10):920-2.
[3] Khare DK, Bansal R, Chaturvedi J, Dhasmana JP, Gupta S. Primary peritoneal echinococcosis masquerading as an ovarian cyst. Indian J Surg 2006;68:173.
[4] Basaranoglu M, Sonsuz A, Perek A, Perek S, Akin P. Primary pelvic hydatid cyst. J Clin Gastroenterol 1998; 26(2): 157-8
[5] De U. Primary abdominal hydatid cyst presenting in emergency as appendicular mass: a case report. World J Emerg Surg 2009 Apr 3;4:13.
[6] Jouini R, Krichéne I, Hidouri S, Maazoun K, Nouri A. Kyste mésentérique calcifié compliqué de volvulus intestinal. Presse Med 2009;38(10):25-6.
[7] Gharbi HA, Hassine W, Brauner MW, Dupuch K. Ultrasound examination of the hydatic liver. Radiology 1981, May;139(2):459-63.
[8] Badi M, Arifi M, Kaddouri N, Abdelhak M, Benhmamouch N, Barahioui M. L'hydatidose péritonéale chez l'enfant. À propos d'un cas historique péritonéal. Arch Pediatr 2003 Oct;10(10):895-7.

Figure 1: échographie abdominale : masse hétérogène de 9cm de grand axe.

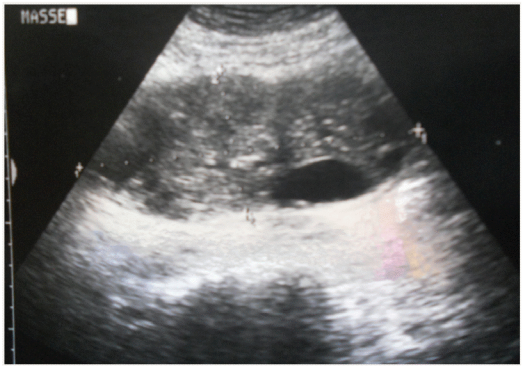

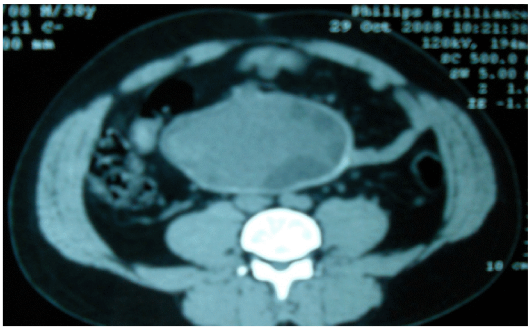

Figure 2: TDM abdominale: formation kystique à paroi régulière de 12cm/ 7cm de contenu hétérogène

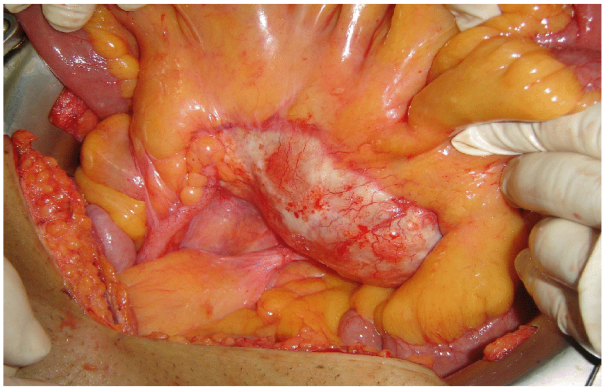

Figure 3 : vue opératoire : présence d'un kyste du mésentère.

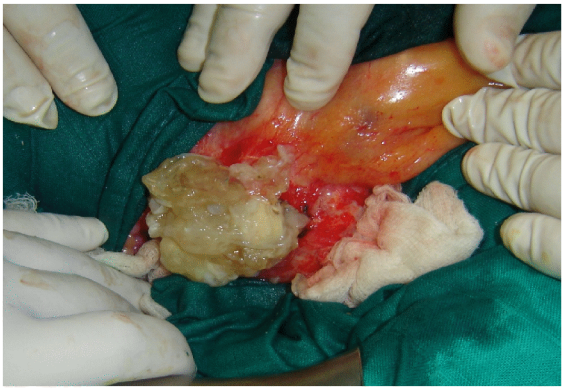

Figure 4: l'ouverture du kyste montre la présence de la membrane proligère et les vésicules filles et confirme la nature hydatique du kyste.