TERATOME SACRO-COCCYGIEN VU TARD : ASPECTS CLINIQUES, RADIOLOGIQUES ET THERAPEUTIQUE A PROPOS DE DEUX CAS

Sacrococcygeal teratoma of delayed diagnosis: clinical and radiological features of two cases and therapeutic considerations

Moifo B[1], Mouafo Tambo F[2], Nguefack S[3], Sando Z[4], Abogo S[1], Gonsu Fostin J[1]
[1] Service de Radiologie et Imagerie Médicale; [2] Service de Chirurgie Pédiatrique ; [3] Service de Pédiatrie et spécialités pédiatriques; [4] Service d'Anatomie Pathologique ; Hôpital Gynéco Obstétrique et Pédiatrique de Yaoundé - Cameroun.
Adresse pour correspondance et tire à part: **Dr MOIFO Boniface, MD** Service de Radiologie, Hôpital Gynéco-Obstétrique et Pédiatrique de Yaoundé, BP 4362 Yaoundé - CAMEROUN. Email : bmoifo@yahoo.fr Tel: 00 237 77 80 59 99

RESUME
Le tératome sacro-coccygien est une tumeur embryonnaire congénitale rare à fort potentiel de transformation maligne et donc considéré comme une urgence chirurgicale néonatale. Les auteurs rapportent deux cas de tératomes sacro coccygiens, de diagnostic et de prise en charge tardifs. Dans le premier cas, il s'agissait d'un tératome sacro-coccygien dégénéré révélé par une paraplégie chez un nourrisson de 17 mois avec de multiples localisations secondaires et une évolution fatale. Le deuxième cas concernait un nourrisson de 14 mois avec une forme bénigne surinfectée traitée chirurgicalement avec succès. Les auteurs mettent en relief les difficultés diagnostiques encore existant en milieu tropical, et rappellent la nécessité d'un diagnostic anténatal et d'une prise en charge précoce. **Mots clés** : tératome sacro-coccygien, tératome dégénéré, tératome infecté, tumeur congénitale, paraplégie.

ABSTRACT:
Sacrococcygeal teratoma is a rare congenital embryonal tumor with high potential for malignant transformation and therefore considered as a neonate surgical emergency. The authors report two cases of sacrococcygeal teratomas of delayed diagnosis and treatment. In the first case, it was a degenerated sacrococcygeal teratoma revealed by paraplegia in an infant of 17-month-old with multiple metastasis and fatal outcome. The second case concerned a 14-month-old infant with a benign form of infected sacrococcygeal teratoma, successfully treated surgically. The authors emphasized on the still existing diagnostic difficulties in the tropical environment, and reminded the need for a prenatal diagnosis and early treatment. **Keywords**: sacrococcygeal teratoma, degenerated teratoma, infected teratoma, congenital tumour, paraplegia.

INTRODUCTION

Le tératome sacro-coccygien (TSC) est une tumeur bénigne congénitale rare développée à partir des cellules embryonnaires totipotentes de la région caudale (1-7). Bien que rare il reste la tumeur la plus fréquente de la région caudale de l'enfant avec une incidence estimée de 1/35 000 à 1/40 000 naissances ; elle touche 4 fois plus la fille que le garçon (1, 3, 4, 6). C'est une tumeur à fort potentiel de transformation maligne et donc considéré comme une urgence chirurgicale néonatale car la prévalence des formes malignes augmente avec l'âge de l'enfant (1, 2, 5, 7).

La ***Classification d'Altman*** distingue quatre types selon la localisation et l'extension pelvienne de la tumeur (1, 8, 9). L'imagerie joue un rôle primordial dans le diagnostic et la caractérisation des TSC (1, 3, 4, 6, 7). L'échographie et l'IRM fœtales permettent une découverte anténatale. L'imagerie post natale aide à déterminer l'existence et l'importance d'une composante endopelvienne, son retentissement sur les organes avoisinants, et recherche d'éventuels signes de dégénérescence.

Le risque anténatal des TSC (10) est celui d'une décompensation hémodynamique pouvant conduire à une anasarque, une mort fœtale in utero (MFIU) ou un décès néonatal. A la naissance le TSC est presque toujours bénin et peut être complètement reséqué avec un faible risque de récidive et de complications. Une transformation maligne peut survenir à partir du deuxième mois de vie (4-7).

L'objectif de ce travail était de rapporter deux observations de TSC de diagnostic tardif dont un cas dégénéré, puis de rappeler les difficultés diagnostiques en milieu tropical et la nécessité d'un diagnostic et d'une prise en charge précoces.

OBSERVATION 1

Un nourrisson de 17 mois était référé dans le service de neuropédiatrie de l'Hôpital Gynéco-Obstétrique et Pédiatrique de Yaoundé (HGOPY) en décembre 2010 pour prise en charge d'une paraplégie et d'une incontinence féco-urinaire évoluant depuis deux semaines. Dans ses antécédents l'on notait une seule échographie anténatale au troisième trimestre de grossesse ayant révélée une gémellité, un accouchement à terme par voie basse en milieu hospitalier. Cet enfant était première jumelle et deuxième de la fratrie ; sa sœur jumelle est décédée à l'âge de quatre mois d'une affection fébrile, sa sœur aînée est décédée après la sœur jumelle, probablement d'une méningite.

L'anamnèse révélait une petite masse fessière droite découverte par la maman à la naissance et banalisée par le corps médical. Puis, une augmentation très progressive du volume de cette masse sans anomalie du développement

psychomoteur et staturo-pondéral de l'enfant. Vers l'âge de 15 mois, l'enfant va progressivement perdre la marche, puis développer une incontinence féco-urinaire et une distension abdominale qui avaient motivé la consultation et leur transfert en milieu spécialisé.

A l'examen clinique, le nourrisson était afébrile avec un état général altéré et un poids de 11kg. L'enfant présentait une masse fessière droite de consistance solide (***figure 1***), une distension pelvienne associée à un globe vésical, une paraplégie flasque et une incontinence urinaire et fécale. Au toucher rectal l'on palpait une masse solide au contact de la paroi postérieure du rectum. L'hypothèse diagnostique évoquée était un tératome sacro-coccygien dégénéré ; un méningocèle antéro-sacré était peu probable dans le contexte clinique.

Le bilan para clinique à visée diagnostique comportait : une radiographie du rachis dorso-lombaire, une radiographie du thorax, une échographie abdomino-pelvienne, un scanner thoraco-abdomino-pelvien et un dosage des **α foeto-protéines**. Les radiographies (***figure 2***) avaient montrées des opacités nodulaires multiples de taille variable disséminées dans les poumons, une masse antéro-basale du poumon gauche, une ostéolyse perméative avec atteinte de l'arc postérieur de L5 et une opacité pelvienne pré sacrée remontant à hauteur du L4. L'échographie (***figure 3***) avait découvert une masse tissulaire retro vésicale pré sacro coccygienne hétérogène hyper vascularisée avec des plages de nécroses ; la masse s'étendait jusqu'au niveau de l'espace inter fessier avec une coulée tumorale pré vertébrale lombo-sacrée, une infiltration tumorale du canal rachidien lombo-sacré et une hydronéphrose gauche de grade III. Le scanner (***figure 4***) avait confirmé les données de l'échographie et des radiographies. Le foie, la rate, le rein droit et le pancréas étaient normaux. Les α foeto-protéines étaient à 836ng/ml pour une normale à 10-20ng/ml.

Le diagnostic de tératome sacro-coccygien (type 2 d'Altman) dégénéré avec multiples localisations secondaires était retenu ; l'enfant était transférée dans le service d'oncologie et de radiothérapie pour une approche thérapeutique multidisciplinaire. Pour des raisons socio-économiques, l'enfant était sortie trois jours après contre avis médical et décédera une semaine plus tard.

OBSERVATION 2

Un nourrisson de 14 mois de sexe féminin, troisième enfant d'une fratrie de trois, aux antécédents d'une masse fessière droite évoluant depuis la naissance, était reçu en consultation pour hyperthermie à 39°c. Aucune échographie anténatale n'avait été faite et l'accouchement était normal à terme et par voie basse. L'examen physique révélait une masse de consistance souple inter fessière sensible, sans déficit neurologique (***figure 1***). Au toucher rectal on percevait une masse solide douloureuse au contact de la paroi postérieure du rectum. Le reste de l'examen était normal, il n'y avait pas un autre point d'appel infectieux clinique. Un tératome sacro-coccygien surinfecté était évoqué en premier avec pour diagnostic différentiel un abcès fessier, un méningocèle antéro-sacré, ou un lipome fessier associé à un syndrome infectieux.

Le bilan biologique avait montré une hyperleucocytose à 26900/mm^3 à prédominance neutrophile (55%), une légère anémie avec un taux d'hémoglobine à 11,8 g/dl, les **α foeto-protéines** à **2,5ng/ml** (normale = **10-20ng/ml)**. Le bilan radiologique (***figures 2 et 3***) comprenait une échographie abdomino-pelvienne, une radiographie du thorax de face et du rachis lombosacré de face et de profil. Les radiographies étaient normales. L'échographie révélait une masse de forme grossièrement arrondie à contours bien définis siégeant dans la région inter fessière avec extension minime dans la région pré coccygienne sans extension pré sacrée ; la masse était hypo vascularisée avec de fines calcifications sans plage de nécrose. Le reste de l'examen était normal. Le diagnostic retenu était celui d'un tératome sacro-coccygien (type 1 d'Altman) infecté sans signe de dégénérescence.

La prise en charge initiale avait consistée en une antibiothérapie pour juguler le syndrome infectieux et un bilan pré opératoire. Une chirurgie était programmée et réalisée par abord périnéal, avec exérèse monobloc de la masse et du coccyx. L'examen histologique avait confirmé la nature bénigne du tératome. L'évolution post opératoire était favorable avec un recul de douze mois.

COMMENTAIRES

Le tératome sacro coccygien est une tumeur congénitale rare, développée à partir des cellules embryonnaires multipotentes du noeud de Hensen ou de la crête neurale, cellules ayant échappé au contrôle des facteurs inducteurs et organisateurs de croissance (2, 6). La prédominance féminine (4F/1H) est connue comme dans les deux cas précédents : 30cas sur 35 (85,7%) dans la série de Nacireddine et al au Maroc (7), 39cas sur 59 (66,1%) dans la série de Sanoussi et al au Niger (2), 31cas sur 38 (81,5%) dans celle de Chirdan et al (13) au Nigéria, 70 à 80% selon Keslar et al (3). La distribution dans les deux sexes serait égale dans les formes dégénérées de TSC (1, 3). Le tératome est typiquement de siège médian ou para axial avec une localisation sacro-coccygienne la plus fréquente (57 à 60%) suivie des localisations

gonadiques (29 à 30%) surtout ovariennes (1, 10, 12).
Approximativement 50 à 70% de TSC se manifestent au cours des premiers jours de vie et 80% sont diagnostiqués avant le sixième mois de vie. Moins de 10% sont diagnostiqués après l'âge de 2ans (1). Dans nos deux cas, le retard diagnostique est vraisemblablement lié à plusieurs facteurs : l'absence d'échographie anténatale pour le deuxième cas, une seule échographie au troisième trimestre dans le second cas avec une gémellité, l'absence d'un examen clinique néonatal rigoureux, une banalisation des inquiétudes des parents très probablement du fait de la méconnaissance de cette pathologie rare. La petite taille de la tumeur à la naissance dans ces deux observations aurait également contribué au retard diagnostique, la tumeur pouvant être confondu à un lipome ; mais c'est surtout la méconnaissance de cette pathologie rare qui serait à notre avis la cause principale du retard. Dans la série de Sanoussi et al au Niger (2), l'âge des enfants au diagnostic était de 1jour à 8mois avec une moyenne de 47,34jours, 1 à 18 jours avec une moyenne d'âge de 7jours dans la série Chirdan et al (13) au Nigéria, 1 jour à 5ans avec une moyenne d'âge à 30 semaines dans celle de Nmadu et al à Zaria au Nigeria (14), dans la série de Nacireddine et al au Maroc (7) il y avait 13cas diagnostiqués entre 4 mois et 3ans et 6 cas entre 3ans et 10ans. Le TSC de type IV sont plus souvent de diagnostic tardif (1). En fonction de la taille (8), les TSC sont classés en petite taille (2 à 5cm), taille moyenne (5 à 10cm) et grande taille (>10cm).
La présentation clinique des TSC est variable, allant d'une simple induration ou empattement ou asymétrie de taille de la fesse, à une volumineuse masse pouvant atteindre la taille même du fœtus. Des cas de surinfection comme dans la seconde observation ont été décrites (7, 10). Un aspect organoïde de la tumeur peut être observé. D'autres manifestations sont en rapport avec la compression des organes avoisinants et la dégénérescence avec des localisations secondaires comme dans la première observation. Dans 10 à 24% les TSC sont associés à des malformations congénitales (3, 10). L'incidence serait plus importante chez les jumeaux et en cas de consanguinité des parents.
La transformation maligne du TSC dépend de plusieurs facteurs dont le plus important semble être la durée d'évolution, la tumeur étant bénigne à la naissance. Cette transformation maligne se fait en général après l'âge de 2mois (5). Dans la série de Nacireddine et al (7) les 19cas sur 35 (54,28%) diagnostiqués après l'âge de 4mois étaient malins. Le deuxième facteur de malignité serait le type. Selon la classification Altman (1, 8, 10), le type I est le plus fréquent (45-50% des cas) et le moins sujet à la transformation maligne. C'est le cas avec notre deuxième observation malgré le diagnostic tardif. Le risque de transformation maligne croit avec le type pour atteindre 38% avec le type IV (1). Le risque de métastase à distance passe du 6% au type II à 20% au type III (10). Le troisième facteur est histologique, la proportion de tissu immature et le degré d'immaturité de ce tissu sont corrélées au risque de transformation maligne et de récidive (1, 15).
L'imagerie joue un rôle central dans le diagnostic, la caractérisation, l'évaluation de l'extension des lésions, l'orientation de la prise en charge et la surveillance post opératoire (1-4, 6, 7). L'échographie est l'examen de choix en période anténatale au besoin complétée par l'IRM. A ce stade, elle permet de détecter la masse sacro-coccygienne, d'évaluer sa taille, d'évoquer le type selon la classification Altman, de rechercher les complications (RCIU, hydrops, MFIU) et de poser l'indication d'une césarienne pour les tumeurs de plus de 5cm. Dans les pays pauvres, l'accès à l'échographie anténatale reste encore limitée comme dans la deuxième observation ; de plus bon nombre de ces échographies sont essentiellement biométriques et ne permettent pas une étude morphologique adéquate comme dans la première observation. La conséquence est que la majorité des TSC sont de diagnostic postnatal. Dans la série de Nacireddine et al (7) au Maroc un seul des 35cas était de diagnostic anténatal ; dans celle de Sanoussi et al au Niger (2), une échographique prénatale n'a été faite que dans 12cas (7,45%) et a révélée la malformation que dans 2cas.
En postnatal, la radiographie conventionnelle, l'échographie, la TDM et l'IRM restent indispensables pour le diagnostic, l'évaluation de l'extension tumorale et la recherche des éléments de la malignité. Le TSC se présente comme une masse kystique, mixte ou à prédominance solide (1-4, 6, 7). La masse peut donc associer de façon variable les composantes tissulaires, graisseuses, calciques, kystiques ou même des ossifications ou des ébauches dentaires. L'extension pelvienne dépend du type de Altman, une ostéolyse coccygienne est très souvent présente même pour les tératomes bénins. La prépondérance solide de la masse et la présence de plage de nécrose sont les éléments en faveur de la dégénérescence (1-4, 6, 7). Les localisations secondaires sont locorégionales et à distance avec lâcher de ballons pulmonaire comme dans notre premier cas (***figures 2, 3 et 4***). L'élévation du taux sérique d'alpha fœto-protéine est également un élément d'orientation vers la malignité, le taux d'alpha1 fœto-protéine étant élevé dans 50% de TSC

malin. Les principaux facteurs prédictifs de bénignité sont : le dépistage précoce, le sexe féminin, la localisation externe (type I), les plages kystiques et les calcifications.
Le diagnostic différentiel des TSC se fait avec les autres processus expansifs sacro-coccygiens tels que : le méningocèle antéro-sacré, les formations kystiques (dermoïde, épidermoïde, entérique, lymphangiome), les lipomes, le neuroblastome pelvien, le lymphome, le rhabdomyosarcome... (1-4).
La chirurgie est la base du traitement avec une exérèse en monobloc emportant le coccyx (2, 3, 5, 13-15). Pour les formes dégénérées ou en cas d'exérèse incomplète, une chimiothérapie est couplée à la chirurgie. Les avancées technologiques font état d'une exérèse de la masse in utéro ou d'une Embolisation des vaisseaux tumoraux par radiofréquence. Le suivi post thérapeutique est clinique et para clinique avec l'imagerie et le dosage de l'alpha fœto-protéine. On préconise une surveillance mensuelle la première année, tous les trois mois pendant au moins trois ans, puis tous les ans.

CONCLUSION

Le TSC est encore de diagnostic tardif dans notre milieu. Ces deux observations interpellent les échographistes à plus de vigilance pour un diagnostic anténatal et les cliniciens pour un diagnostic néonatal précoce (examen clinique du nouveau-né). Un traitement chirurgical précoce évite l'évolution vers une transformation maligne. Toute masse fessière de l'enfant doit faire l'objet d'exploration échographique pour éliminer un TSC.

REFERENCES

1. Kocaoglu M, Frush DP. Pediatric presacral masses. RadioGraphics 2006; 26:833–857.
2. Sanoussi S, Sani R, Bawa M, Chaibou MS, Kelani A, Rabiou MS. Tératome sacro coccygien a Niamey: profil épidémiologique et revue de la littérature : à propos de 59 cas en 10 ans. AJNS 2009 ; 28(2) :67-72.
3. Keslar P, Buck JL, Suarez ES. Germ cell tumors of the Sacrococcygeal region: radiologic-pathologic correlation. RadioGraphics 1994; 14:607-620
4. Wells RG, Sty JR. Imaging of sacrococcygeal germ Cell tumors. RadioGraphics 1990; 10:701-713.
5. Ouattara O, Dieth A, Kouame B, Moh N, Dick R, da Silva AS, Aguehounde C, Roux C. Tératome sacro-coccygien dégénéré un essai de chimiothérapie. Médecine d'Afrique Noire 1997, 44 (3) :181-182.
6. Jamaleddine Z, Elhaddad S, Hammoun S, Allali N, Chatte L, Dafiri R, Chellaoui M. Tumeurs pelviennes de l'enfant. JFR 2010. http://pe.sfrnet.org/ModuleConsultationPoster/posterDetail.aspx?intIdPoster=4441 du 10 février 2012.
7. Nacireddine N, Chat L, Allali N, Dafiri R, Chellaoui M. Apport de l'imagerie dans les teratomes sacro-coccygiens. JFR 2010. http://pe.sfrnet.org/ModuleConsultationPoster/posterDetail.aspx?intIdPoster=4445 du 10 février 2012.
8. Altman RP, Randolph JG, Lilly JR. Sacrococcygeal teratoma: American Academy of Pediatrics Surgical Section Survey-1973. **J Pediatr Surg**. Jun 1974;9(3):389-98.
9. Grosfeld JL, Billmire DF. Teratomas in infancy and childhood. Curr Probl Cancer1985;9:1–53.
10. Hamilton CA, Harris JE. Teratoma, cystic. 2009 *http://emedicine.medscape.com/article/281850-overview#showall* du février 2012.
11. Schropp KP, Lobe TE, Rao B, et al. Sacrococcygeal teratoma: the experience of four decades. **J Pediatr Surg**. Aug 1992;27(8):1075-8; discussion 1078-9.
12. Kumar V, Abbas AK, Fausto N. **Robbins and Cotran Pathologic Basis of Disease**. 7th ed. Philadelphia: Elsevier Saunders; 2005.
13. Chirdan LB, Uba AF, Pam SD, Edino ST, Mandong BM, Chirdan OO. Sacrococcygeal teratoma: Clinical characteristics and long-term outcome in Nigerian children. Ann Afr Med 2009;8:105-9
14. Nmadu PT. Sacrococcygeal teratoma in Zaria, Nigeria: Report of 47 cases. Ann Trop Paediatr 1995;15:299-302.
15. Frush DP. Case 13: sacrococcygeal teratoma. In: Sty JR, ed. Pediatric disease (fifth series) test and syllabus. Reston, Va: American College of Radiology, 2002; 167–179.

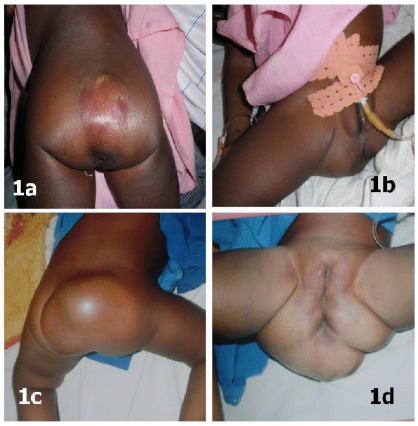

Figure 1 : photographies des TSC ; NN 17mois avec un TSC de type 2 (***1a et 1b***) compliqué d'une paraplégie et d'une incontinence féco-urinaire avec globe vésical ayant nécessité un sondage sus-pubien. LC 14mois avec un TSC de type 1 (***1c et 1d***), observer l'importance de la composante externe par rapport au premier cas.

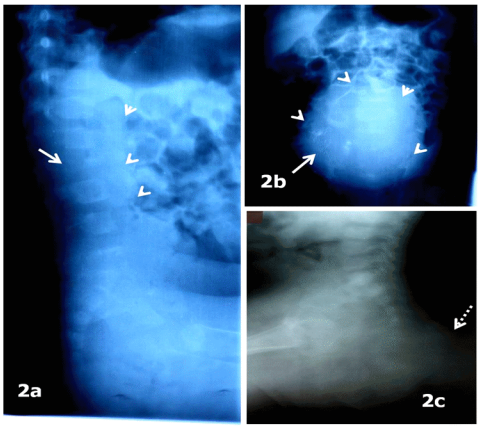

Figure 2 : radiographies lombosacrées montrant dans le premier cas (***2a et 2b***) une ostéolyse sacro-iliaque droite et de L2 (flèche pleine), une coulée pré vertébrale et une opacité abdominopelvienne (têtes de flèche) ; dans le second (***2c***) cas une masse sacro-coccygienne sans lésion osseuse (flèche interrompue).

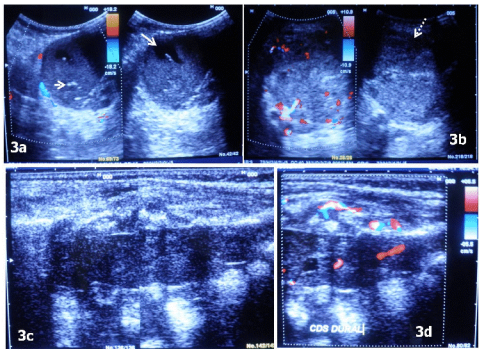

Figure 3 : échographie avec mode doppler. (**3a)** masse mixte hypo vascularisée bien circonscrite avec de plages kystiques anéchogènes (flèche) et des calcifications (tête de flèche) correspondant au tératome mature de la 2e observation. (**3b, 3c et 3d**) masse solide hétérogène hyper vascularisée avec plage de nécrose (flèche interrompue) correspondant au tératome dégénéré de la 1ère observation ; coulée tumorale hyper vascularisée dans le canal rachidien (**3c et 3d**) expliquant la paraplégie.

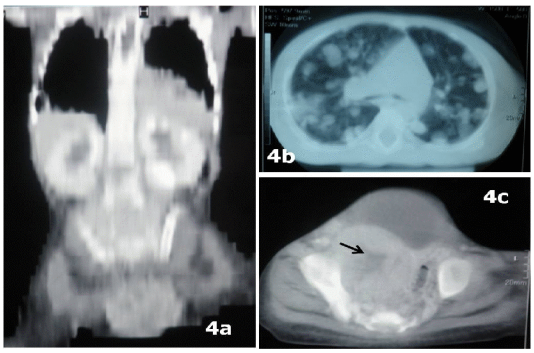

Figure 4

Figure 4 : scanner thoraco-abdomino-pelvien avec injection de PDC de l'enfant NN de 17mois confirmant les localisations secondaires (pulmonaire, médiastinale, lombaire), l'hydronéphrose bilatérale, la masse pelvienne avec nécrose centrale (flèche) et l'envahissement sacro-iliaque.